Tome 53. nº 29. — Octobre 1946

Institut d'Anatomie de l'Université de Berne.
Directeur: Prof. Dr. H. Bluntschli.

Contribution à l'étude de la néoformation d'ovules chez les Mammifères primitifs adultes

Recherches sur l'ovaire d'Ericulus setosus

par

Léopold KON

Avec 23 figures dans le texte.

INTRODUCTION

La question de savoir, s'il peut se produire de nouvelles formations d'ovules chez les Mammifères adultes, est toujours encore très vivement discutée, et il ne règne guère d'unité de vue parmi les différents auteurs.

En 1900 Winiwarter avait démontré que les noyaux des ovocytes, lors de la phase d'accroissement, subissent dans leur structure chromosomiale des transformations profondes qui aboutissent à la conjugaison des chromosomes et qui se manifestent par des images caractéristiques dont la nomenclature a été établie par Winiwarter.

Nous nous permettons de rappeler ici que les ovogonies possèdent un noyau à aspect réticulé, clair, appelé noyau protobroque. Les noyaux protobroques se transforment en noyaux deutobroques des ovocytes de premier ordre, plus volumineux, avec la chromatine concentrée à la périphérie et de grosses masses chromatiques placées dans l'espace clair central. La chromatine se transforme ensuite en un filament (noyau leptotène), qui se condense à un pôle du noyau (noyau synaptène), pour former un nouveau filament, beaucoup plus

épais cette fois-ci (noyau pachytène). Le filament du noyau pachytène se dédouble (noyau diplotène), et l'aspect réticulé du noyau réapparait — c'est le noyau dictyé dont la chromatine se condense en quelques petites masses. Le noyau devient clair, type définitif, et l'ovocyte entre ainsi dans sa phase de maturation. Sa chromatine ne subit plus de transformation jusqu'au moment des divisions de la maturation.

Les recherches ultérieures ont confirmé qu'il s'agit ici d'un phénomène général dans la nature dont l'existence ne fait pas de doute à l'heure actuelle, comme l'a établi Wassermann (1929) dans une monographie très détaillée; Swezy and Evans (1930) ont aussi retrouvé tous les stades de ces transformations chez les embryons humains. Il semble donc logique d'admettre, que l'on doive retrouver ces figures de la phase d'accroissement des ovules dans toutes les espèces animales, et cela d'autant plus facilement lorsque les phénomènes se manifestent d'une façon intense et que la formation d'ovocytes est massive.

En 1908 Winiwarter et Sainmont ont établi que chez la Chatte la formation d'ovules a lieu à partir de l'épithélium germinatif de l'ovaire en trois poussées consécutives. Les deux premières poussées ont lieu à l'époque embryonnaire: la première aboutit aux cordons médullaires qui correspondent aux tubes séminifères chez le mâle, la deuxième aux cordons corticaux primitifs. Les ovules issus de ces deux poussées n'atteignent jamais la maturation et dégénèrent très vite après la naissance de l'animal. Peu de temps après cette dégénération survient la troisième poussée qui donne naissance aux ovules définitifs. Chez la Chatte adulte ces auteurs n'ont pas constaté de phénomènes d'ovogenèse; le stock d'ovules, issu de la troisième prolifération, est donc largement suffisant pour toute la durée de la vie de l'animal. Winiwarter soutient encore ce point de vue dans un travail récent (1942), en confirmant que chez la Chatte adulte, à part quelques ovocytes isolés et probablement voués à la disparition, il n'y a pas de néoformation.

En examinant les ovaires des Mammifères adultes, nombre d'auteurs ont, soit confirmé les résultats de Winiwarter et Sainmont, soit obtenu d'autres résultats. Parmi les premiers il faut citer: Roubaschkin (1912) et Kingsbury (1938) qui, tous les deux, ont examiné les ovaires de la Chatte adulte sans y trouver de signes de néoformation. Désaive (1941)

est arrivé au même résultat par une méthode indirecte, en irradiant l'ovaire de la Lapine adulte avec les rayons X à une dose non stérilisante. Cet auteur a constaté qu'il n'y avait aucune manifestation de néoformation d'ovules, malgré l'extrême résistance qu'offre l'épithélium germinatif aux radiations (Lacassagne, 1913). Jockheere (1930) a établi que la formation d'œufs chez la Chienne se passe d'une manière identique à celle que Winiwarter et Sainmont ont observée chez la Chatte adulte. Cole (1933) n'a pas trouvé de néoformations, ni dans les ovaires de la Vache, ni chez la Brebis adulte; Pincus and Enzmann (1937) sont arrivés aux mêmes résultats négatifs en ce qui concerne la Lapine.

Quant à l'Homme, Schröder (1930), exposant le point de vue de différents auteurs, affirme que la production d'ovules n'a pas lieu chez la femme adulte.

Cependant, nombre d'auteurs ont signalé la présence de l'ovogenèse chez des Mammifères adultes. Citons en premier lieu Gérard (1920 et 1932) qui a décrit des phénomènes typiques d'ovogenèse massive chez les femelles enceintes de *Galago mossambicus*, *Galago Demidoffi* et *Galago senegalensis*. Hamlett (1935) a trouvé chez *Dasypus novemcinctus* des phénomènes d'ovogenèse localisée en dehors de l'albuginée de l'ovaire. Les observations de ces deux auteurs sont irréfutables, comme d'ailleurs Winiwarter (1942) l'admet aussi, puisque les phénomènes considérés d'ores et déjà comme classiques, à savoir les figures de la phase d'accroissement des ovocytes, ont été retrouvés dans les ovaires décrits à côté de nombreuses mitoses dans l'épithélium germinatif.

Des preuves, à notre avis moins concluantes, de néoformation ovulaire chez les Mammifères adultes ont été apportées par toute une série d'auteurs, principalement américains, qui ont observé des phénomènes d'ovogenèse chez la Souris (Kingery 1917, Allen 1923, Allen and Craedick 1937), le Cobaye (Papanicolaou 1924), la Rate (Hargitt 1930), l'Ecureuil (Pliske 1938), la Chatte (Sneider 1940). Evans and Swezy (1931) ont décrit des phénomènes semblables chez toute une série d'animaux.

Tous ces auteurs admettent que l'ovogenèse se poursuit d'une manière périodique chez les femelles adultes et la rapprochent de la spermiogenèse. Toutefois, le mécanisme de cette ovogenèse serait différent du mécanisme classique; la plupart des auteurs cités parlent d'une migration des cellules épithéliales vers l'intérieur de l'ovaire, avec développement consécutif jusqu'au stade de follicules primaires. Un autre mécanisme consisterait en une formation d'invaginations épithéliales. Les

cellules épithéliales, après leur séparation de l'épithélium, évolueraient également à l'intérieur du stroma jusqu'à la maturation des ovules. Dans aucune de ces monographies on n'a décrit des images semblables à celles qui ont été observées par Gérard et Hamlett. En plus, jamais à notre connaissance, les auteurs cités ci-dessus n'ont pu observer de figures d'évolution de la chromatine lors de la phase de maturation. Leurs conclusions se basent principalement sur les observations qui ont démontré l'existence dans et sous l'épithélium de cellules ou d'ilots de cellules semblables les unes aux autres. L'évolution de ces cellules devrait donner d'une part des ovocytes, d'autre part des cellules d'accompagnement. Ainsi le principe de la formation d'ovules à partir de l'épithélium germinatif semble conservé. Toutefois, aucun cordon de Pflüger n'a pu être observé; sauf quelques différences morphologiques signalées mais incertaines (Cf. Winiwarter 1942 et Gérard 1932) la preuve n'a pu être fournie que les cellules « en migration » sont réellement distinctes du tissu conjonctif, ni qu'elles évoluent réellement vers l'ovocyte. Le simple fait d'existence de mitoses dans l'épithélium n'est pas suffisamment éloquent pour prouver une néoformation d'ovogonies. Nous allons démontrer que les mitoses dans l'épithélium peuvent exister, sans qu'il y ait de néoformation d'ovules.

A notre avis, les conclusions de ce groupe d'auteurs sont trop hâtives, tout au moins en ce qui concerne la formation massive d'ovocytes chez les Mammifères adultes.

Parmi les Mammifères, les Insectivores occupent une place importante et sont probablement apparentés aux Placentaires les plus primitifs. Il nous a paru important d'examiner le problème de l'ovogenèse chez les Insectivores adultes, dans l'idée que nos observations nous permettraient peut-être de tirer certaines conclusions d'une portée plus générale que ce ne fut le cas jusqu'à présent, et en particulier d'établir, si les phénomènes de l'ovogenèse, rencontrés chez les Mammifères adultes, peuvent être considérés comme primitifs ou secondaires. Qu'il nous soit permis de remercier ici M. le Professeur Bluntschli qui a bien voulu mettre à notre disposition sa « Collection Bluntschli, Madagascar 1931 ». Cette collection, unique dans son genre, contient des Insectivores de la famille des Centetidés: soit des *Centetes*, *Hemicentetes* et *Ericulus setosus*. Les *Centetes* et *Hemicentetes* appartiennent à la sous-famille des Centétinés. En ce qui concerne l'*Ericulus*, on l'a jusqu'à maintenant considéré comme appartenant à la même sous-famille. Strauss (1943) a formulé des objections à ce sujet, étant donné que le placenta de l'*Ericulus* diffère de celui des *Centetes* et *Hemicentetes*.

LE MATÉRIEL

Pour nos recherches nous avons choisi *Ericulus setosus* et étudié coupe par coupe 27 ovaires, appartenant à 17 femelles d'*Ericulus* de la « Collection Bluntschli, Madagascar 1931 » [1].

Sur ces 17 femelles, 8 (= 14 ovaires) n'étaient pas gravides, 9 (= 13 ovaires) se trouvaient à différents stades de la gravidité. STRAUSS (1943) a constaté que 3 femelles de la première catégorie avaient déjà été gravides à plusieurs reprises. D'après une communication personnelle de STRAUSS, il semble que la plupart des femelles non gravides se trouvaient soit en période de rut, soit à proximité de cette période. STRAUSS se propose de publier ultérieurement des résultats définitifs à ce sujet. Chez les femelles gravides STRAUSS a pu retrouver de nombreux stades de la gravidité, en commençant par la fécondation et allant jusqu'au stade d'un placenta presque mûr.

Toutes les pièces examinées par nous furent fixées au « Susa », à l'exception de deux séries: 61 et 71, fixées au formol, et débitées en coupes sériées de 10 μ d'épaisseur.

Les coupes furent colorées à l'hématoxyline-éosine, hématoxyline au fer-Orange G., et à l'Azan.

Puisque la plupart des séries examinées furent déjà l'objet de recherches de HINTZSCHE 1940, et de STRAUSS, 1938, 1939 et 1943, nous en donnons ci-dessous une description détaillée.

1. Ovaire série 4 A, *Ericulus* nº 1162, non gravide.
2. Ovaires série 5 et 5 A, *Ericulus* nº 1138, non gravide.
3. Ovaires série 6 A et 29, *Ericulus* nº 1142, non gravide, mais ayant déjà été gravide.
4. Ovaires série 7 A et 7 C, *Ericulus* nº 1141, non gravide, mais ayant déjà été gravide.
5. Ovaires série 8 et 8 A, *Ericulus* nº 1803, non gravide, mais ayant déjà été gravide.
6. Ovaires série 31 et 31 B, *Ericulus* nº A. T. 19, gravide. 5 blastulas dans l'utérus, décrit par STRAUSS, 1943 (stade «B» de placentation).

---

[1] Je tiens à remercier M. le Professeur H. BLUNTSCHLI d'avoir bien voulu non seulement mettre à ma disposition sa précieuse collection mais aussi patronner ce travail. Je voudrais aussi exprimer toute ma reconnaissance à M. P.-D. Dr F. STRAUSS dont les conseils et la grande connaissance du sujet m'ont été d'un très précieux secours.

7. Ovaires série 36 et 36 A, *Ericulus* nº 1847, non gravide. Ovaires décrits par STRAUSS, 1938 et 1939 (stade « a » de l'ovulation).
8. Ovaire série 59, *Ericulus* nº 2258, gravide, 5 embryons à 25 sommites dans l'utérus. Description par HINTZSCHE, 1940, et STRAUSS, 1938, 1939 et 1943 (stade « E 2 » de placentation).
9. Ovaire série 60, *Ericulus* nº 2259, gravide. 5 embryons à 19-20 sommites dans l'utérus. Description par HINTZSCHE, 1940 et par STRAUSS, 1938, 1939 et 1943 (stade « D » de placentation).
10. Ovaire série 61, *Ericulus* nº 1048, gravide, pronucléi.
11. Ovaires série 62 et 62 A, *Ericulus* nº A. T. 15, gravide, pronucléi. Décrits par STRAUSS, 1938 et 1939 (stade « a », « b », « c » et « d » d'ovulation).
12. Ovaires série 63 et 63 B, *Ericulus* nº A. T. 20, gravide, pronucléi. Décrits par STRAUSS, 1938 et 1939 (stade « b », « c », « d » d'ovulation).
13. Ovaires série 64 et 64 B, *Ericulus* nº A. T. 18, gravide. 4 œufs à 4 blastomères dans l'isthme de la trompe. Utérus décrit par STRAUSS, 1943 (stade « A » de placentation).
14. Ovaires série 68, *Ericulus* nº 2061, non gravide. Follicules mûrs.
15. Ovaires série 69, *Ericulus* nº 1976. Photo STRAUSS, 1938, 1939.
16. Ovaire série 70, *Ericulus* nº 1646, gravide, ovulation. Décrit par STRAUSS, 1938 (stade « ab » de l'ovulation).
17. Ovaire série 71, *Ericulus* nº 1975, gravide, 5 embryons dans l'utérus, décrit par STRAUSS, 1943 (stade « L » de placentation).

RECHERCHES PERSONNELLES

Après avoir complété les observations de STRAUSS (1938) concernant la morphologie de l'ovaire d'*Ericulus*, nous pouvons en donner une description un peu plus détaillée.

L'épithélium de l'ovaire est en général simple, plat et seulement par endroits cubique. Sous l'épithélium s'étend l'albuginée de l'ovaire dont l'épaisseur est variable, mais qui ne dépasse que rarement 4 à 5 assises de cellules. Nous appellerons cette couche le « p é r i s t r o m a », acceptant ainsi la proposition de WINIWARTER (1942). Le péristroma est constitué par du tissu conjonctif dense, riche en substance intercellulaire, avec des cellules allongées. Dans quelques ovaires que nous décrirons avec plus de détails ultérieurement, le péristroma, par endroits, n'existe pratiquement

pas, ayant été refoulé ou interrompu par de nombreux follicules primaires dont les groupes, d'une part, sont sous-jacents à l'épithélium, d'autre part, se laissent poursuivre presque jusqu'au centre de l'ovaire (fig. 1 et 2). La richesse en ovules de la zone corticale proprement dite est extrêmement variable (cf. fig. 3 et 4). Nous n'avons pas effectué de numération des follicules dans les différents ovaires, estimant que le matériel relativement restreint ne nous permettait pas d'établir de tableaux statistiques de portée générale, et, dans l'appréciation très approximative de la quantité des follicules présents nous nous sommes basés uniquement sur l'aspect morphologique de l'ovaire. Il se peut bien que les différences mentionnées soient dues aux différences d'âge des animaux. Mais nous ne savons rien de précis à ce sujet, étant donné qu'il s'agit ici d'animaux vivant en liberté.

La zone corticale de l'ovaire ne se laisse pas facilement délimiter, car les follicules en croissance que nous appelons follicules secondaires et follicules mûrs (follicules tertiaires) empiètent d'une part sur la zone médullaire et d'autre part refoulent le péristroma et l'épithélium, contribuant ainsi à donner à l'ovaire un aspect bosselé. Les follicules de Graaf n'existent pas, et c'est à Strauss (1938) que revient le mérite d'avoir attiré l'attention sur cette particularité de l'ovaire d'*Ericulus*.

La zone médullaire est extrêmement riche en vaisseaux sanguins et lymphatiques. Elle est constituée par un tissu conjonctif lâche. Les cellules de ce tissu offrent souvent un aspect ramifié, formant des mailles entre lesquelles circule la lymphe.

Le hile de l'ovaire dont la richesse en vaisseaux sanguins et lymphatiques est égale à celle de la zone médullaire est constitué par un tissu conjonctif, plus dense que cette dernière. Nous n'avons vu que de rares fibres musculaires au niveau du hile. L'ovaire tout entier est protégé par une bourse qui se continue par le pavillon de la trompe. L'épithélium de la bourse et de la trompe est simple, prismatique, muni de cils vibratiles. Dans certains ovaires nous y avons rencontré de nombreuses mitoses, probablement dues à la distension de la bourse par l'ovaire dont le volume croît grâce à la circulation sanguine et lymphatique intensifiées lors de la période de rut et de grossesse. La couche musculaire de la bourse, très mince, ne s'épaissit qu'au niveau du pavillon de la trompe, et forme le muscle rétracteur de

la bourse. En général, l'aspect morphologique de l'ovaire d'*Ericulus* rappelle exactement l'ovaire d'*Hemicentetes spinosus*, décrit par Bluntschli (1937) et Landau (1938).

Sur 27 ovaires examinés, nous n'avons trouvé dans 21 aucun indice qui puisse être interprété en faveur de la néoformation d'ovules. Il s'agissait là de tous les ovaires de femelles non gravides

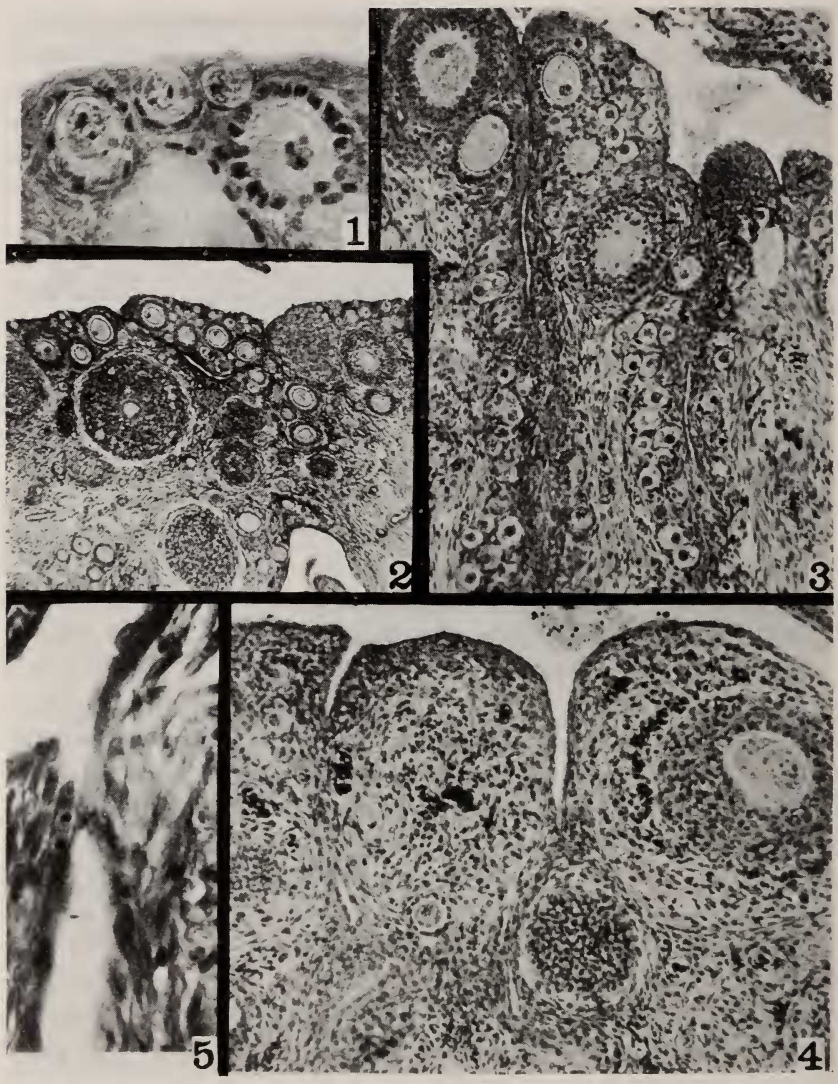

et de 7 ovaires appartenant à 4 femelles gravides. Ils présentaient la structure normale, l'épithélium en général plat, le péristroma serré et nulle part interrompu. Les mitoses, fréquentes dans les cellules folliculeuses et dans du tissu conjonctif, se retrouvent aussi bien chez les animaux gravides que non gravides. Le nombre des follicules en présence est extrêmement variable, mais ceci concerne aussi bien l'une que l'autre catégorie d'animaux, et, n'ayant pas effectué de numération pour des raisons exposées plus haut, nous nous gardons bien d'en tirer des conclusions quelles qu'elles soient. Dans les autres ovaires, nous avons trouvé des images dont l'interprétation difficile nous oblige à une description détaillée. Or, il s'agit ici de 6 ovaires d'animaux gravides qu'on peut désigner comme suit:

1. Ovaire série 62 A, stade: pronucléi. (*Ericulus* nº A. T. 15.)
2. Ovaire série 63, stade: pronucléi. Deuxième ovaire de la même femelle examiné avec résultat négatif. (*Eric.* nº A. T. 20.)
3. Ovaire série 64, stade: 4 œufs à 4 blastomères dans l'isthme de la trompe. Deuxième ovaire négatif. (*Eric.* nº A. T. 18.)

4 et 5. Deux ovaires de la même femelle. Série: 31 et 31 B. Stade: 5 blastula dans l'utérus. (*Eric.* nº A. T. 19.)

Fig. 1.
Série 31 B, Eric. nº A. T. 19, 67/37, hématoxyline au fer — Orange G. Gross. 360 ×.
Deux cellules en forme de poire, avec des noyaux du type définitif. Le péristroma est interrompu à ce niveau.

Fig. 2.
Série 31, Eric. nº A. T. 19, 63/3, hématoxyline-éosine. Gross. 40 ×.
Zone située à côté d'un corps jaune. Dans l'épithélium nombreuses mitoses (cf. photos des détails, fig. 6, 10, 11, 13). Le péristrome est interrompu par de nombreux follicules primaires et secondaires.

Fig. 3.
Série 69, Eric. nº 1976, 7/2, hfo. Gross. 120 ×.
Ovaire très riche en follicules primaires et secondaires.

Fig. 4.
Série 70, Eric. nº 1646, 11/3, hfo, Gross. 120 ×.
Ovaire très pauvre en follicules primaires et secondaires.

Fig. 5.
Série 62 A, Eric. nº A. T. 15, 2/3, hfo, Gross. 360 ×.
Mitose en télophase dans l'épithélium ovarien.
Plan de clivage perpendiculaire à celui-ci.

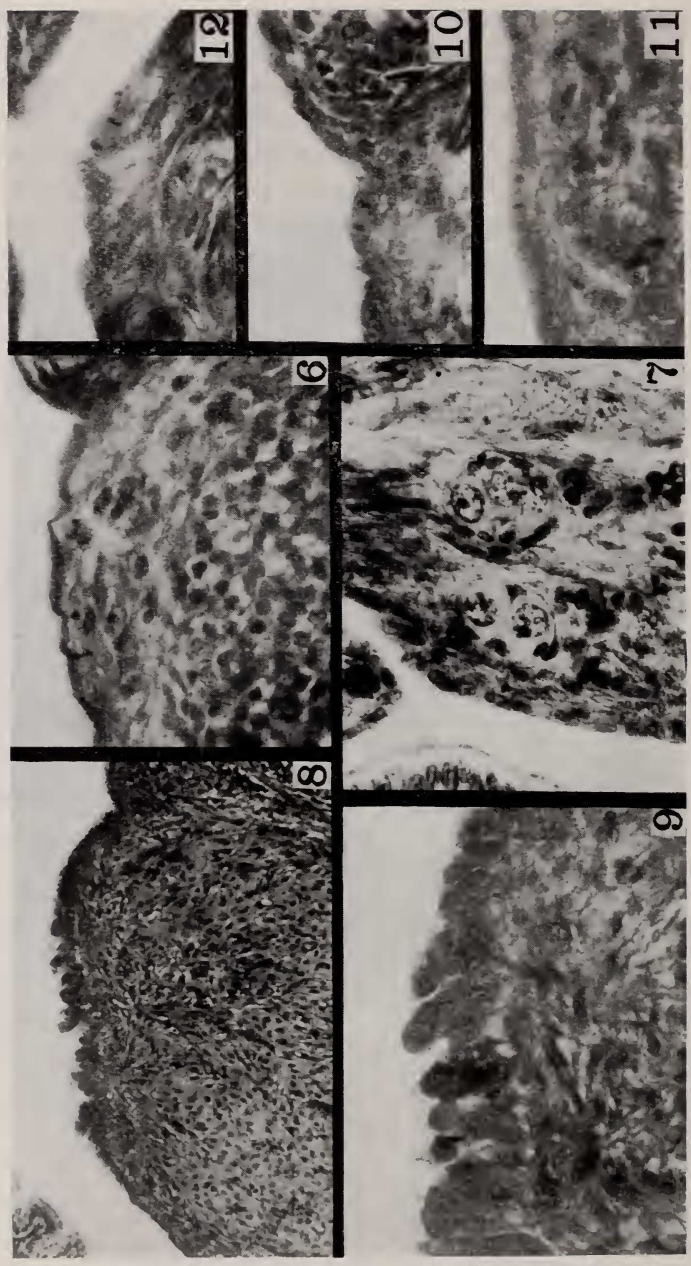
12
6
8
10
7
9
11

6. Ovaire série 60, stade: 5 embryons, jusqu'à 23 sommites, dans l'utérus. (*Eric.* nº 2259.)

Ovaire série 62 A. (fig. 5 et 12). Nous avons trouvé 5 mitoses dans l'épithélium dont 3 au niveau d'un corps jaune en formation. L'épithélium en cet endroit est épaissi, à cellules cubiques jusqu'à prismatiques, et on y rencontre des cellules à protoplasme clair et à chromatine concentrée, sans doute prêtes à la division. Le plan de clivage de toutes ces mitoses, à l'exception d'une où il n'a pas pu être établi, est perpendiculaire à l'épithélium, et il ne nous semble pas que les cellules, issues de la division, puissent glisser à l'intérieur de l'ovaire. Parmi les ovules il s'en trouvaient dont l'enveloppe folliculeuse n'était pas complète. Ces follicules sont séparés de l'épithélium par un péristroma bien formé. Les noyaux sont du type clair, définitif. Nous n'avons rencontré aucune invagination dans l'épithélium ni aucun cordon de Pflüger.

Les 7 mitoses, rencontrées dans l'ovaire série 63, se trouvent dans le voisinage de follicules secondaires en prolifération. Leur plan de clivage est toujours perpendiculaire à l'épi-

---

Fig. 6.
Série 31, 63/3. Gross. 360 ×.
Grande mitose à la fin de la métaphase dans l'épithélium.
Plan de clivage parallèle à celui-ci.

Fig. 7.
Série 63. Eric. nº A. T. 20, 25/21, Azan. Gross. 360 ×.
Deux groupes d'ovocytes, accolés l'un à l'autre « en télophase ».

Fig. 8.
Série 31, Eric. nº A. T. 19, 63/6, h-é. Gross. 120 ×.
Un jeune corps jaune, couvert par un épithélium d'aspect découpé.

Fig. 9.
Même coupe que la précédente. Gross. 360 ×.
Fragment de la corticale.

Fig. 10.
Série 31, 63/12, h-é. Gross. 360 ×.
Mitose en télophase dans l'épithélium. Plan de clivage perpendiculaire à celui-ci.

Fig. 11.
Série 31, 65/2, h-é. Gross. 360 ×.
Mitose en télophase dans l'épithélium ovarien.

Fig. 12.
Série 62 A, 2/6, hfo. Gross. 360 ×.
Mitose dans l'épithélium au niveau d'un jeune corps jaune.

thélium. Nous avons également rencontré dans cet ovaire des ovocytes qui étaient accolés par deux ou par petits groupes à la manière des cellules filles de la télophase et séparés les uns des autres seulement par leurs membranes respectives. Pour plus de clarté, nous nous permettrons d'appeler des formations pareilles dont il sera encore question plus bas des ovocytes «en télophase». L'enveloppe des cellules folliculeuses de ces formations est rarement complète. Les noyaux sont du type définitif, clair (fig. 7). A leur niveau, le péristroma est interrompu à quelques endroits. Aucun rapport direct des ovocytes en télophase avec l'épithélium n'a pu être constaté.

Dans l'ovaire série 64, nous avons rencontré 3 mitoses dans l'épithélium, tout à fait pareilles à celles de la série précédente. Nous les avons rencontrées au niveau des bosses, produites par les follicules à l'état de maturation. Dans ces follicules nous

---

Fig. 13.
Série 31, 63/11, h-é. Gross. 360 ×.
Grande mitose en métaphase dans l'épithélium.
Plan de clivage parallèle à l'épithélium.

Fig. 14.
Série 31, 66/4, A. Gross. 360 ×.
Grande mitose en métaphase située dans l'intérieur de l'ovaire. A côté une mitose d'une cellule du tissu conjonctif en télophase. Les grands noyaux visibles sur la même photo appartiennent probablement au tissu conjonctif.

Fig. 15.
Série 31, 64/11, A. Gross. 360 ×.
Une cellule de dimensions considérables située dans l'épithélium.
Probablement un ovule primordial (Urei) des anciens auteurs.

Fig. 16.
Série 31, 66/20, A. Gross. 360 ×.
Ovocyte en forme de poire, à peine entouré de trois cellules folliculeuses.
Noyau deutobroque.

Fig. 17.
Série 31, 64/10, A. Gross. 360 ×.
Un ovocyte en forme de poire, à côté d'un autre, déjà enfoncé dans le stroma.

Fig. 18.
Série 31, 66/18, A. Gross. 360 ×.
Deux ovocytes dans le stroma ovarien, ne séparés de l'épithélium que par une assise de cellules. Pas de cellules folliculeuses.

Fig. 19.
Série 31 B, Eric. nº A. T. 19, 67/36, hfo. Gross. 360 ×.
Mitose en télophase dans l'épithélium ovarien.

avons trouvé de nombreuses mitoses de cellules d'accompagnement. Nous n'avons vu aucune invagination ni cordon Pflüger, mais encore des follicules primaires dont l'enveloppe n'était pas complète. Quelques ovocytes en télophase avec une enveloppe folliculeuse déficiente ont été observés.

Les ovaires séries 31 et 31B, quoique apparte-

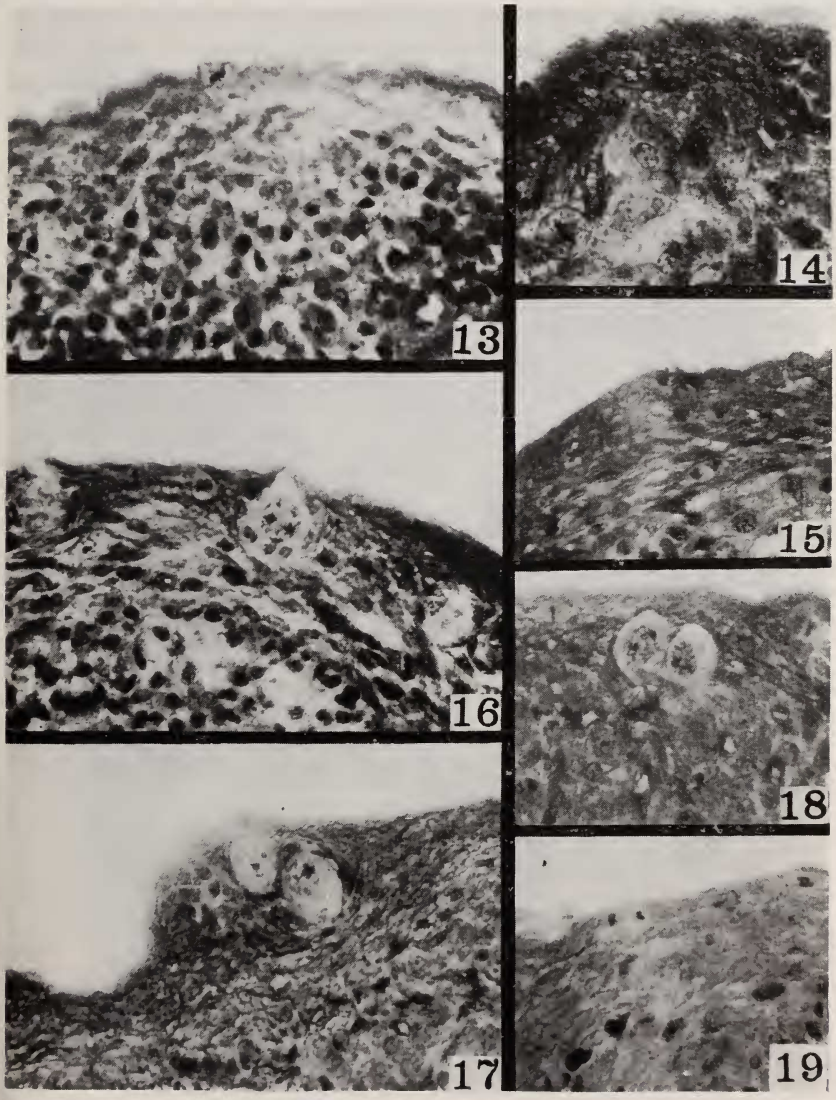

nant à la même famille, ne se laissent décrire que séparément. Nous voudrions en passant attirer l'attention sur notre constatation que les deux ovaires d'un animal ne travaillent pas d'une manière parallèle, comme cela découle de notre description. Il en est de même en ce qui concerne l'*Ericulus* nº A. T. 20 (séries 63 et 63 B) et l'animal nº A. T. 18 (séries 64 et 64 B) où dans un ovaire nous avons rencontré une activité relativement vive dans l'épithélium, nulle par contre dans l'autre ovaire appartenant au même animal. Cette question mérite d'être étudiée à fond. Il se peut que ces différences soient dues aux facteurs mécaniques et peut-être hormonaux locaux.

Dans l'ovaire série 31 (voir les fig. 2, 6, 8-11 et 13-18), au-dessus d'un corps jaune mûr, l'épithélium est composé de plusieurs assises de cellules qui lui donnent un aspect découpé (fig. 8 et 9). Les mitoses au nombre de 5 que nous avons rencontrées à cet endroit prouvent que ce fragment épithélial n'est pas au terme de sa période de prolifération.

Dans la zone représentée par la photo 2 et située près de ce corps jaune, nous avons trouvé, à côté de nombreuses mitoses des cellules du tissu conjonctif, 28 mitoses dans l'épithélium. Une vingtaine de ces mitoses (fig. 10 et 11), ressemblent tout à fait à celles décrites précédemment et se trouvent principalement au niveau des follicules primaires. Mais 4 ont attiré notre attention par leur dimensions et un plan de clivage nettement parallèle à l'épithélium (fig. 6 et 13). D'après nos mensurations il s'agit là

Fig. 20.
Série 60, Eric. nº 2259, 5/13, A. Gross. 360 ×.
Groupe d'ovocytes, accolés les uns aux autres, avec très peu de cellules d'accompagnement.

Fig. 21.
Série 60, 6/10, hfo. Gross. 360 ×.
Ovocytes « en télophase », situés à l'intérieur de l'ovaire. Très peu de cellules folliculeuses.

Fig. 22.
Série 60, 5/15, A. Gross. 360 ×.
Même aspect que la figure précédente.

Fig. 23.
Série 60, 5/15, A. Gross. 120 ×.
Aspect général de cet ovaire, caractérisé par la présence d'un grand nombre des ovocytes « en télophase » et de follicules primaires.

d'un processus de division de cellules en moyenne deux foix plus grandes que les cellules épithéliales ordinaires. Dans le même secteur épithélial, nous avons rencontré des cellules ressemblant tout à fait aux ovules primordiaux (Ureier) des anciens auteurs (fig. 15). Ces cellules se distinguent par leur grande taille, leur protoplasme clair et leur noyau à chromatine condensée.

Toujours dans le même secteur épithélial, nous avons observé quelques rares ovogonies, allongées en forme de poire, dont le

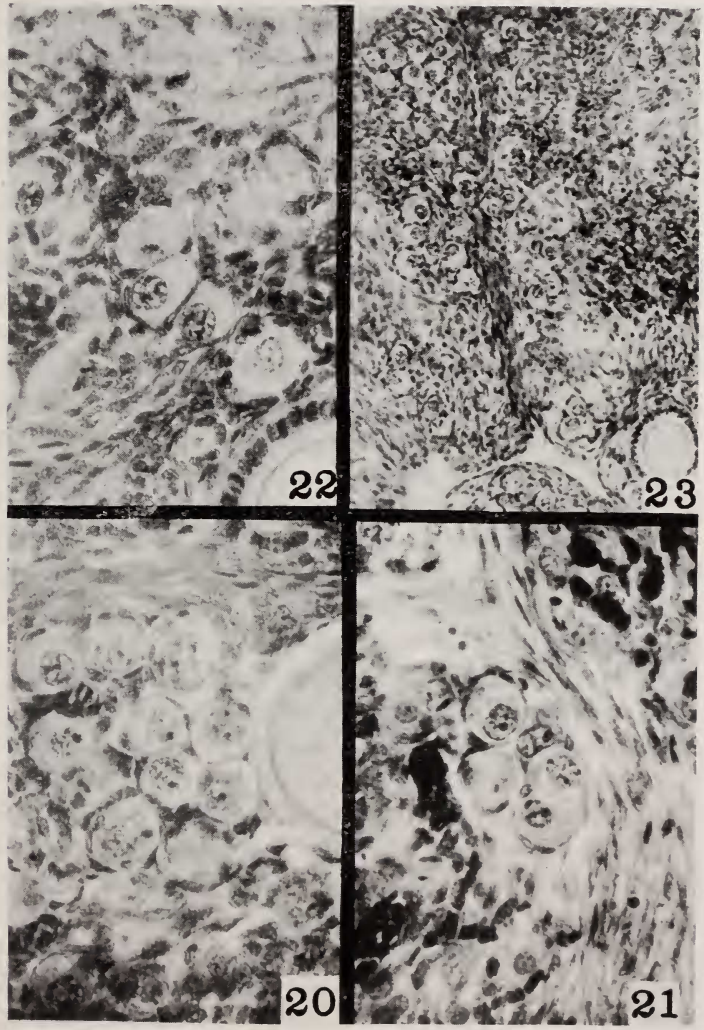

bout effilé repose dans l'épithélium, et le bout épais sur le péristroma (fig. 16 et 17). Les noyaux de ces cellules sont manifestement du type deutobroque, reconnaissable à la forme arrondie, l'aspect réticulé de la chromatine, avec quelques gros caryosomes. A côté de ces cellules, sous l'épithélium et séparés de lui que par une ou deux assises de cellules, nous avons observé des ovocytes, à peine entourés de cellules folliculeuses ou libres dans du tissu conjonctif (fig. 17 et 18). Les noyaux de ces cellules sont toutefois du type clair définitif. Enfin, la mitose représentée par la photo 14 se caractérise par ses grandes dimensions en comparaison avec la mitose du tissu conjonctif visible sur la même photo. A côté de cette mitose on voit quelques cellules disséminées qui se caractérisent par un noyau en apparence plus grand et plus clair que celui des cellules du tissu conjonctif. Mais, étant donné qu'il s'agit ici d'une image tout à fait isolée et en somme pas très différente de celles qui nous sont offertes par le tissu conjonctif, nous sommes enclins à croire qu'aussi bien la mitose que les cellules visibles à côté d'elle ont leur origine dans ce tissu.

Dans l'ovaire série 31B (fig. 1 et 19), nous avons rencontré dans l'épithélium simple et plat 6 mitoses, presque toujours dans le voisinage de grands follicules secondaires en croissance (fig. 19). Mais nous avons vu également quelques ovocytes en forme de poire et en connection avec l'épithélium (fig. 1), identiques à ceux décrits dans la série précédente. Leurs noyaux sont toutefois du type définitif, pour autant que nous avons pu le déterminer. Sous l'épithélium, en nombre très restreint, nous avons observé des ovocytes à enveloppe folliculaire incomplète.

Il nous reste à décrire l'ovaire série 60 (fig. 20-23) dans lequel nous avons rencontré, à côté de très nombreux follicules primaires, plusieurs figures identiques à celles mentionnées déjà à propos des séries 63 et 64, à savoir des ovocytes souvent libres de cellules satellites et formant soit des groupes de deux, soit des boyaux composés de 3, 4, 5 et plus d'ovocytes « en télophase » (fig. 20-22). Ces groupes d'ovocytes sont disséminés dans tout l'ovaire dont la zone médullaire est retrécie en faveur de la zone corticale très épaisse. Certains groupes ne sont séparés de l'épithélium que par une ou deux couches cellulaires, mais la plupart sont situés à l'intérieur de l'ovaire et ne montrent aucun rapport

avec lui. Les noyaux de ces cellules sont du type définitif, et ce n'est que très rarement que nous avons rencontré des images douteuses, rappelant les noyaux à type diplotène, mais il nous semble qu'il s'agit là d'un artifice de coloration. Le péristroma de cet ovaire est très souvent complètement interrompu par des follicules primaires et follicules en télophase (fig. 23). Nous n'avons pas trouvé de mitoses dans cet ovaire, à l'exception de quelques mitoses du tissu conjonctif.

INTERPRÉTATION ET DISCUSSION

Tout d'abord nous voudrions souligner que dans aucun des ovaires nous n'avons trouvé de phénomènes pathologiques. Ainsi nous pouvons écarter l'éventualité de toute provenance tumorale des mitoses rencontrées. Il nous semble que toutes les mitoses dans l'épithélium des ovaires examinés, à l'exception des 4 grandes mitoses de la série 31, ne sont que de simples manifestations de prolifération de l'épithélium. D'une part, cette prolifération pourrait être due aux facteurs mécaniques, et serait produite par la pression exercée sur l'épithélium par les follicules secondaires en croissance et les follicules mûrs. La circulation sanguine et lymphatique considérable pendant la période de rut contribue à augmenter la pression. Cette pression est plus forte que la résistance des cellules épithéliales; seule une multiplication de celles-ci pourrait empêcher une rupture de l'épithélium. Il serait probablement faux d'admettre que de ce fait l'épithélium ovarien des Insectivores soit de moindre valeur que celui des Mammifères supérieurs où des phénomènes semblables ne se retrouvent guère. Les variations de volume de l'ovaire des Insectivores doivent être plus brusques et plus considérables que chez ce dernier groupe, ce qui, à notre avis, explique suffisamment les phénomènes qui viennent d'être décrits.

D'autre part, Strauss (1938 et 1939) a donné une description détaillée des processus qu'on peut observer dans l'ovaire d'*Ericulus* lors de la fécondation et de la formation du corps jaune. Il résulte des observations de Strauss que le corps jaune se forme chez *Ericulus* par un mécanisme d'« éversion ». Les cellules de la granuleuse s'étalent en éventail sur la surface de l'ovaire, de sorte

qu'une plaie considérable se forme à cet endroit. STRAUSS a constaté que cette plaie se referme très vite. Ainsi les processus de prolifération de l'épithélium que nous avons rencontrés à deux reprises au niveau du corps jaune (série 31 et 62 A, fig. 5 et 8) sont, à notre avis, identiques avec les images de cicatrisation des lésions épithéliales dues à la formation du corps jaune. La vascularisation très intense du corps jaune d'*Ericulus*, constatée par STRAUSS, et peut-être une action hormonale locale favorisent sans doute la croissance rapide de l'épithélium. Nous ne croyons pas que les mitoses en question, ou les deux épaississements décrits, puissent donner naissance aux ovules.

Par contre, les 4 grandes mitoses (fig. 6, 13 et 14) de la série 31 donneraient des cellules considérablement plus grandes que les cellules du tissu conjonctif. Leur plan de clivage, parallèle à l'épithélium, indique que les cellules filles quitteraient celui-ci, pour aller s'enfoncer dans le stroma ovarien. Nous croyons qu'il s'agit ici de la phase de multiplication des ovogonies, et nous sommes enclins à considérer les cellules en forme de poire (fig. 16 et 17), rencontrées à côté de ces mitoses, comme des stades suivants de l'ovogenèse. Le noyau deutobroque d'une des cellules « en poire » parle en faveur de cette hypothèse et prouve que la phase d'évolution de la chromatine n'est pas encore dépassée. La question de savoir, si ce sont les ovules primordiaux (fig. 15), rencontrés au nombre de trois dans un ovaire seulement (série 31), qui se divisent, ou des cellules épithéliales ordinaires, reste ouverte. Il nous semble que ce sont les cellules épithéliales ordinaires qui se transforment en cellules plus volumineuses, en « Ureier », qui, à leur tour, se divisent. Nous pensons qu'une fois la phase d'accroissement terminée, les cellules en forme de poire se détachent de l'épithélium, pour aller s'enfoncer dans le stroma. Les jeunes ovocytes à enveloppe folliculaire imparfaite (fig. 17 et 18), trouvés sous l'épithélium dans la même zone, peuvent être considérés comme le stade suivant de cette évolution. Quant au sort ultérieur de ces cellules, nous ne saurions nous prononcer définitivement. Le fait qu'elles aient dépassé la phase d'accroissement parle en faveur de leur viabilité.

Nous croyons qu'il est important d'ajouter que, sur 27 ovaires examinés coupe par coupe, nous n'avons trouvé que 4 mitoses qui pourraient être considérées comme ovogènes et seulement quelques

cellules en forme de poire. Ainsi le processus que nous avons décrit ne peut être nullement considéré comme massif ou même régulier. Il s'agit ici d'un processus exceptionnel.

L'interprétation des images rencontrées dans les séries 64, 63 et 60 (fig. 7, 20-23) est difficile. Les ovocytes « en télophase » semblent avoir subi une division, leur position mutuelle parlant en faveur de cette hypothèse. L'enveloppe déficiente des cellules folliculeuses pourrait être interprétée comme la preuve d'une origine récente de ces cellules. Mais les noyaux sont du type définitif à quelques exceptions près, et là encore nous ne sommes pas en mesure d'exclure l'action de certains artifices, dus à la longue conservation des séries examinées et à une coloration qui n'est pas toujours appropriée au genre des recherches effectuées. Ce qui nous a frappé, c'est le manque de toute connexion entre les cellules apparemment jeunes et l'épithélium germinatif, plat et presque sans mitoses. Comme nous l'avons dit plus haut, nous ne pouvons pas considérer ces mitoses comme pouvant donner naissance aux ovules. En présence de tels faits nous nous sommes posés la question de savoir, s'il s'agit ici d'ovocytes jeunes ou seulement d'ovocytes d'origine ancienne, arrêtés dans leur développement, et ayant conservé certains caractères primitifs.

Le manque de figures d'accroissement dans les noyaux nous oblige à éliminer la possibilité d'une naissance tout à fait récente de ces cellules. Toutefois, la question de l'époque à laquelle ces ovules se sont formés reste ouverte. Nous ne la croyons pas trop éloignée du moment où les ovaires examinés ont été fixés, et, en tout cas, de la période de rut. Il nous semble exclu que ces cellules se soient formées à l'époque embryonnaire ou même à l'époque juvénile. Il aurait fallu dans ce cas-là qu'elles se soient arrêtées dans leur développement, pour des raisons inconnues, sans subir la dégénérescence.

A notre connaissance, on n'a pas rencontré d'ovocytes ne montrant pas le moindre signe de dégénérescence, qui se soient arrêtés dans leur développement avant de devenir des follicules primaires, avec enveloppe cellulaire bien constituée et complète. Or, les ovaires examinés sont tout à fait normaux, et rien n'indique l'existence d'un processus pathologique quelconque qui pourrait expliquer un tel développement. D'autre part, l'invocation de

motifs d'ordre purement mécanique pour expliquer l'existence d'ovocytes accolés l'un à l'autre par manque de place ne résisterait pas à la critique, puisque certains groupes d'ovocytes, si caractéristiques, sont situés dans du tissu conjonctif lâche (fig. 27). Si d'ailleurs la barrière du tissu conjonctif avait été insurmontable, les images observées ne se limiteraient pas à trois ovaires. Aussi bien les images observées, que ce raisonnement nous font dire qu'il s'agit ici bien d'ovocytes d'origine relativement récente.

La question de savoir de quelle manière ces ovocytes se sont formés n'est pas résolue par cette constatation. Une partie de ces ovocytes pourrait provenir de l'épithélium, par un processus considéré dorénavant comme classique. Ceci concernerait en particulier les groupes de cellules situés près de l'épithélium de l'ovaire, issues de lui par une prolifération et formation de cordons de Pflüger consécutive. Un mécanisme semblable à celui que nous venons de décrire pour la série 31 entrerait peut-être en ligne de compte. Mais la plupart des ovocytes qui nous préoccupent en ce moment sont situés à la limite des zones corticales et médullaires et si profondément enfoncés dans le stroma de l'ovaire qu'il nous semble impossible qu'ils puissent avoir effectué un si long chemin, sans arriver à un stade de maturation plus prononcé. Pour ceux-là, il nous faut envisager un mode de formation différent.

1° Les ovocytes pourraient provenir de l'épithélium par migration de cellules épithéliales à travers le péristroma et le stroma, avec accroissement et maturation à l'intérieur du stroma même.

2° Les ovocytes peuvent également provenir de cellules germinatives, situées dans le stroma ovarien, par leur prolifération et évolution sur place.

La première hypothèse est douteuse, puisque dans aucun des ovaires examinés nous n'avons rencontré de signe de migration de cellules épithéliales à travers le péristroma. Les cellules mentionnées lors de la description (fig. 14) de la série 31 (page 612) ne sont pas suffisamment distinctes des cellules du tissu conjonctif, pour qu'on puisse les considérer comme des cellules épithéliales en migration. D'ailleurs nous n'avons pas trouvé d'images semblables dans les ovaires dont nous nous occupons maintenant. La formation d'ovules que nous avons observée dans l'ovaire de la série 31 prouve aussi que l'évolution des cellules provenant de l'épithélium

se fait en dehors du péristroma et en contact intime avec cet épithélium. Et, extrêmement attirante que soit cette hypothèse, nous ne croyons pas qu'on puisse l'appliquer sans autre à nos ovaires.

En ce qui concerne notre deuxième hypothèse, la formation d'ovules à partir des cellules germinatives disséminées dans l'ovaire adulte n'a jamais été décrite. Mais les problèmes de la localisation des cellules germinatives dans l'ovaire lors de la formation de cet organe, la provenance de ces cellules et le mécanisme de formation de l'épithélium germinatif ne sont pas encore suffisamment élucidés, pour qu'on puisse rejeter d'emblée une telle possibilité. On admet généralement à l'heure actuelle que chez les Mammifères, lors de la formation de l'ébauche ovarienne, les cellules germinatives primordiales qui donnent naissance aux ovules y arrivent par immigration (Clara 1943, Fischel 1930, Pollitzer 1928, Rauh 1926). Fischel n'admet pas que les cellules germinatives primordiales arrivent jusqu'à l'épithélium ovarien et nie que cet épithélium donne des ovules. D'après cet auteur, les cellules germinatives primordiales évoluent sur place, à l'intérieur de l'ovaire, mais cet avis n'a pas encore trouvé de confirmation. En général, on admet aujourd'hui que les cellules primordiales viennent se placer dans l'épithélium, et que c'est de celui-ci que proviennent les ovules par des poussées consécutives.

Mais, jusqu'à preuve du contraire, il nous semble bien possible que les cellules germinatives primordiales puissent en partie rester à l'intérieur de l'ovaire, tout en conservant à l'état latent leurs possibilités d'évolution ultérieure. Les changements dans l'équilibre hormonal, lors de la période de rut ou de grossesse, pourraient déclencher leur évolution.

Nous nous sommes demandés, si de tels processus ne pourraient être considérés comme semblables aux processus parthénogénétiques. De nombreux auteurs se sont occupés du problème de la parthénogenèse dans l'ovaire. Une discussion profonde de toute la littérature concernant ce problème très intéressant d'embryologie nous mènerait trop loin. Nous nous bornerons donc à mentionner les travaux de Sobotta (1895), Spuler (1901), Branca (1924), Keller (1942), Bargmann und Scheffler (1943) qui ont tous trouvé, chez des différents animaux, à l'intérieur des follicules mûrs ou atrétiques des phénomènes de division des ovules, inter-

prétés comme parthénogénétiques. D'autre part, Loeb (1912) et récemment Nicod (1944) ont démontré la possibilité d'évolution des processus parthénogénétiques dans l'ovaire vers les formes tumorales organisées, pareilles à celles que Peyron, Limousin et Lafay (1936) ont décrit pour le testicule. Nous croyons pouvoir rapprocher les images trouvées dans l'ovaire de l'*Ericulus* aux descriptions des auteurs cités, avec cette différence cependant, qu'il ne s'agit ici ni d'un processus dégénératif, comme dans les follicules atrétiques, ni d'un processus pathologique tumoral, mais d'un processus physiologique, au cours duquel les cellules germinatives, dispersées dans l'ovaire, évoluent sous l'influence hormonale, pour aboutir à des ovocytes. Nous n'avons malheureusement pas pu observer la phase d'accroissement dans ces ovocytes et nous nous rendons bien compte que c'est là que se trouve le point faible de nos déductions. Mais nous sommes persuadés qu'il s'agit d'une simple malchance, et qu'une fixation des ovaires un peu avancée nous permettrait sûrement de les observer.

Nous voulons signaler ici que les images que nous avons rencontrées ne sont pas identiques à celles que Strauss (1938) a décrites chez *Ericulus* à propos de la fécondation intrafolliculaire. Là, le processus se passe à l'intérieur des follicules mûrs dont il n'est pas question ici.

Nous regrettons qu'il ne nous soit pas possible de faire valoir davantage de preuves en faveur de notre interprétation, mais notre matériel est relativement restreint, et ce n'est que dans 3 ovaires sur 27 que nous avons trouvé des images que nous nous sommes permis de discuter ci-dessus. Il ne nous semble pas qu'il s'agisse ici d'un mode de formation d'ovocytes coutumier chez *Ericulus*, vu le nombre relativement restreint des figures « en télophase » sans cellules d'accompagnement ou avec enveloppe folliculaire incomplète, en comparaison avec le nombre de coupes très élevé que nous avons examiné.

En somme, le nombre d'ovocytes néoformés dans l'ovaire d'*Ericulus*, même en prenant en considération les deux modes de formation, le premier à partir de l'épithélium et le deuxième à partir des cellules germinatives situées à l'intérieur des ovaires, doit être excessivement restreint. Nous dirions même qu'il s'agit ici d'un processus exceptionnel.

Nous ne partageons nullement le point de vue des auteurs américains qui veulent assimiler l'ovaire des Mammifères au testicule et, par conséquent, estiment que la néoformation des œufs doit avoir lieu d'une manière périodique. Il est naturel que le testicule compense les pertes en spermatozoïdes très élevées de l'organisme par une production constante pendant la période de rut. Les pertes de l'ovaire en œufs sont par contre minimes comparées au nombre d'ovules présents dans l'ovaire au commencement de la période de maturation sexuelle. Il ne semble nullement nécessaire de les compenser par une néoformation qui pourrait même être qualifiée de superflue.

CONCLUSIONS

Nous pouvons conclure en disant que, bien qu'il soit prouvé qu'une néoformation d'œufs chez *Ericulus* puisse se produire, nous la considérons comme un phénomène exceptionnel et probablement non périodique.

Nous pouvons enfin constater que c'est pendant la grossesse de l'animal, et surtout pendant les premiers stades de la grossesse, que les phénomènes d'ovogenèse ont lieu, et que nous n'en avons trouvé aucune trace chez les femelles sexuellement mûres et en période de rut, mais pas encore fécondées.

Tenant compte de ces constatations pour *Ericulus*, il serait peut-être juste de supposer que chez les Mammifères supérieurs adultes les phénomènes d'ovogenèse ne peuvent être qu'exceptionnels, et probablement secondaires. La différence considérable qui existe à cet égard entre les ovaires des Reptiles et d'un Mammifère aussi primitif que l'*Ericulus* pourrait faire croire que chez les Mammifères, en général, le stock d'ovules accumulé avant la puberté est, à quelques exceptions près, définitif et suffisant pour la durée de la vie de l'animal.

ZUSAMMENFASSUNG

Nach eingehender Prüfung von 27 Ovarien adulter Weibchen von *Ericulus setosus*, eines kleinen Insektivoren aus der Familie der Centetiden, können wir feststellen, dass eine zahlen-

mässig unbedeutende und auf einige vereinzelte Fälle beschränkte Ei-Neubildung während der Frühstadien der Gravidität stattfindet. Die neugebildeten Eizellen entstehen aus Zellen des Keimepithels und hängen mit ihm noch einige Zeit zusammen. Es scheint uns unwahrscheinlich, dass es sich hier um einen periodischen Vorgang handeln sollte.

Andererseits haben wir festgestellt, dass in der Tiefe des Stromas von 3 Ovarien junge Eizellen zu finden sind, die wahrscheinlich nicht von Keimepithel abstammen. Wir vermuten, dass diese Zellen möglicherweise Abkömmlinge der Urkeimzellen sind, die im Laufe der Entwicklung nicht bis zum Keimepithel gelangt und im Stroma des Ovariums verblieben sind.

SUMMARY

After a thorough study of 27 ovaries of adult female *Ericulus setosus*, a small insectivore of the family of *Centetidae*, we are able to conclude that, only in the early state of pregnancy, there occurs an ovogenesis which is unimportant and limited to a few cases. This ovogenesis does not seem to be periodic. The new egg cells are forming from—and for a certain time adhere to—the ovarian epithelium, before sinking into the depth of the stroma.

On the other hand, we have found some young egg cells in the depth of the stroma of 3 ovaries who do not seem to come from the ovarian epithelium. We presume, that possibly those eggs are issues of primitive germ cells, who, in the course of development have not reached the ovarian epithelium and have remained in the ovarian stroma.

INDEX BIBLIOGRAPHIQUE

1923. ALLEN, E. *Ovogenesis during sexual maturity.* Amer. J. Anat., vol. 31, p. 439.

1937. —— and CREADICK, R. N. *Ovogenesis during sexual maturity.* Anat. Rec., vol. 69, p. 191.

1943. BARGMANN, W. und SCHEFFLER, A. *Zur Frage der parthenogenetischen Furchung menschlicher Ovarialzellen.* Anat. Anz., Bd. 94, S. 97.

1937. BLUNTSCHLI, H. *Le développement primaire et la formation d'un placenta perforé très compliqué et du type labyrinthe chez Hemicentetes.* Bull. Acad. Malgache, N. S., T. 20, p. 1.

1924. BRANCA, A. *Dégénérescence fragmentaire et segmentation parthénogénétique dans l'ovaire des mammifères.* La Cellule, t. 34, p. 51.

1943. CLARA, M. *Entwicklungsgeschichte des Menschen.* 3. Aufl., Leipzig, Quelle und Meyer.

1933. COLE, H. H. *Ovogenesis in the Eve and Cow.* Proc. Soc. Exper. Biol. Med., vol. 31, p. 241.

1941. DESAIVE, P. *Contribution radiologique à la démonstration de la fixité, dans l'ovaire de Lapine adulte, des sources de développement folliculaire.* Acta Neer., Morph., vol. 4, p. 10.

1931. EVANS, H. M. and SWEZY, O. *Ovogenesis and the normal follicular cycle in adult mammalia.* Mem. Univ. Calif., vol. 9, fasc. 3, p. 119.

1930. FISCHEL, A. *Über die Entwicklung der Keimdrüsen beim Menschen.* Z. Anat., Bd. 92, S. 34.

1920. GÉRARD, P. *Contribution à l'étude de l'ovaire des Mammifères. L'ovaire de Galago mosambicus (Young).* Arch. Biol., t. 30, p. 357.

1932. —— *Etude sur l'ovogenèse et l'ontogenèse chez les Lémuriens du genre Galago.* Arch. Biol., t. 43, p. 93.

1935. HAMLETT, D. W. G. *Extraovarial sex cords on an Armadillo ovary.* Anat. Rec., vol. 62, p. 1095.

1930. HARGITT, G. T. *The formation of the sex glands and germ cells of Mammals. 5. Germ cells in the ovaries of adult, pregnant and senile albino Rats.* J. Morph., vol. 50, p. 453.

1940. HINTZSCHE, E. *Über Beziehungen zwischen Placentarbau, Urniere und Allantois.* Z. mikr.-anat. Forsch., Bd. 48, S. 54.

1930. JOCKHEERE, F. *Contribution à l'ovogenèse de l'ovaire des Mammifères. Ovaire de Canis familiaris.* Arch. Biol., t. 32, p. 357.

1942. KELLER, L. *Beobachtungen am Mäuseeierstock nach Vitalfärbung mit Trypanblau.* Z. Zellf., Bd. 32, S. 99.

1917. KINGERY, H. M. *Ovogenesis in the white rat.* Journ. Morph., vol. 30, p. 261.

1938. KINGSBURY, B. F. *The postpartum formation of egg cells in the cat.* Journ. Morph., vol. 63, p. 397.

1913. LACASSAGNE, A. *Thèse de Lyon.* Cit. d'après *Winiwarter*, 1942.

1938. LANDAU, R. *Der ovariale und tubale Abschnitt des Genitaltractus beim nicht-gravidem und beim früh-gravidem Hemicentetes Weibchen.* Bio-Morphosis, Bd. 1, S. 228.

1911. LOEB, L. *Über chorionepitheliomartige Gebilde im Ovar des Meerschweinchens und über ihre wahrscheinliche Entstehung aus parthenogenetisch sich entwickelnden Eiern.* Z. Krebsf., Bd. 11, S. 259.

1945. NICOD, J. L. *Polyembryonie dans un dysembryome de l'ovaire.* Schweiz. med. W., Bd. 75, S. 608.

1924. PAPANICOLAOU, G. N. *Ovogenesis during sexual maturity as elucidated by experimental methods.* Proc. Soc. Exp. Biol. Med., vol. 21, p. 393.

1936. PEYRON, A., LIMOUSIN, H. et LAFAY, B. *Sur quelques notions fondamentales dans l'étude des embryomes. Facteurs d'organisation et polyembryonie.* Bull. Assoc. Fr. Cancer, T. 25 (extrait).

1937. PINCUS, G. and ENZMANN, E. V. *The growth, maturation and atresia of ovarian eggs in the rabitt.* Journ. Morph., vol. 61, p. 351.

1938. PLISKE, E. C. *The follicular cycle in the sexual mature thirteen-lined ground squirrel.* Journ. Morph., vol. 63, p. 263.

1928. POLLITZER, G. *Über die Zahl, Lage und Beschaffenheit der « Urkeimzellen » eines menschlichen Embryo.* Z. Anat., Bd. 87, S. 766.

1926. RAUH, W. *Ursprung der weiblichen Keimzellen und die chromatischen Vorgänge bis sur Entwicklung des Synapsisstadiums.* Z. Anat., Bd. 78, S. 637.

1912. RUBASCHKIN, W. *Zur Lehre der Keimbahn bei Säugetieren. Über die Entwicklung der Keimdrüsen.* Anat. Hefte, Bd. 46, S. 343.

1930. SCHRÖDER, W. Dans *Handb. mikr. Anat. Mensch. de W. v. Möllendorff, Bd. 7, 2. Teil.* Springer & Co., Berlin.

1940. SNEIDER, M. E. *Rhytmus of ovogenesis before sexual maturity in the rat and cat.* Amer. Journ. Anat., vol. 67, p. 471.

1895. SOBOTTA, J. *Die Befruchtung und Furchung des Eies der Maus.* Arch. mikr. Anat., Bd. 45, S. 15.

1901. SPULER, A. *Über die Teilungserscheinungen der Eizelle in degenerierten Follikeln des Säugerovariums.* Anat. Hefte, Bd. 16, S. 85.

1938. STRAUSS, F. *Die Befruchtung und die Vorgänge der Ovulation bei Ericulus setosus aus der Familie der Centetiden.* Bio-Morphosis, Bd. 1, S. 281.

1939. —— *Die Bildung des Corpus Luteum bei Centetiden.* Bio-Morphosis, Bd. 1, S. 489.

1943. —— *Die Placentation von Ericulus setosus.* Rev. Suisse Zool., t. 50, p. 17.

1930. SWEZY, O. and EVANS, H. M. *The human ovarian germ cells.* J. Morph. Phys., vol. 49, p. 543.

1929. WASSERMANN, F. Dans *Handb. mikr. Anat. Mensch. de W. v. Möllendorff. Bd. 1, 2. Teil.* Springer & Co., Berlin.

1900. WINIWARTER, H. DE. *Recherches sur l'ovogenèse et organogenèse de l'ovaire des Mammifères (lapin et homme).* Arch. Biol., t. 17, p. 33.

1942. —— *Y a-t-il néoformation d'ovules dans l'ovaire des Mammifères adultes ?* Arch. Biol., t. 53, p. 259.

1908/1909. —— et SAINMONT, G. *Nouvelles recherches sur l'ovogenèse et l'organogenèse de l'ovaire des Mammifères (chat).* Arch. Biol., t. 24, p. 1.